

インプラント

# IMPLANT

からだの一部に  
なるものだから

著者 石川 高行 山森 翔太  
監修 石川 修二

石川歯科医院  
Ishikawa Dental Clinic

# 良い治療法だからこそ、もっと知って欲しいインプラント

近年、歯を失った人々に、インプラント治療が多く施術されています。その成功率は98~99%とうたわれ、もはや歯科医療に欠かせない、安定性のある治療法と思われています。

しかし、『口の中(口腔)』という過酷な環境下において、長期安定性をもってインプラントを維持できるのでしょうか？

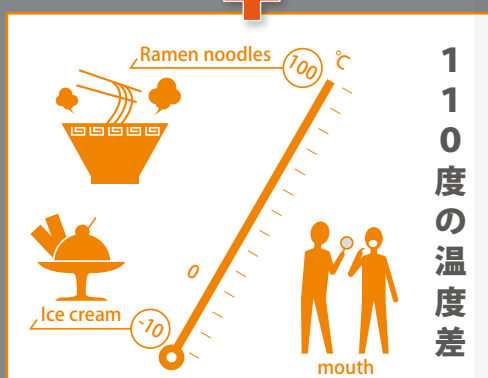
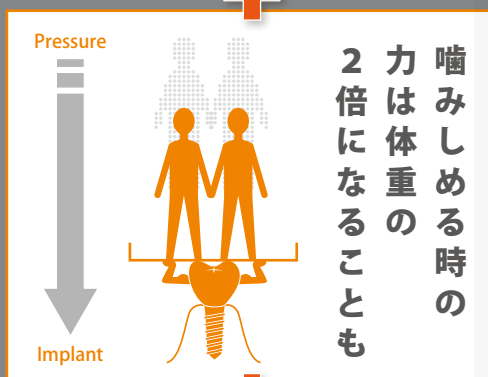
たとえば人体に住む細菌類、約700種類のうち、約300種類は口腔内に生息しており、感染のリスクに常に曝されています。

また、歯を噛みしめる時に発生する力は、体重以上と云われています。さらに、-10℃のアイスクリームから100℃近くのラーメンまで、温度差の大きい食品を日常的に摂取しています。

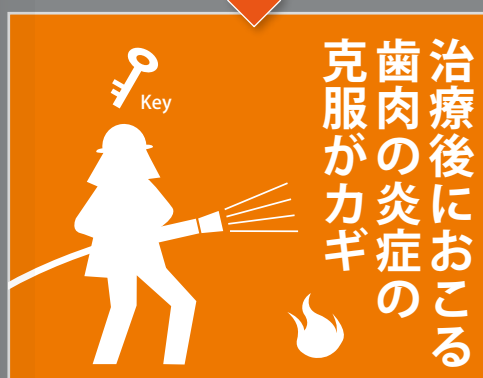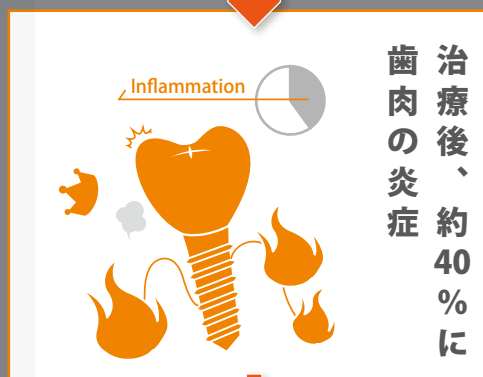

完全な自己である『歯』においても、口腔は過酷そのものであるのに、非自己である『インプラント』を、果たして長期間、維持できるのでしょうか？

98%以上の成功率とうたわれているインプラント治療は、辺縁骨の吸収(インプラントを支えている骨の喪失)やインプラント周囲

## 苛酷な環境におかれるインプラント



## インプラント治療の現状



組織(歯肉に相当)の出血、腫れを厳密に評価すると、その40%のインプラントが炎症を伴っていると報告されています。

インプラントが炎症を伴っている状態を『インプラント周囲炎』と呼びます。インプラント治療の成功は、『インプラント周囲炎の克服』と云っても、過言はないでしょう。

インプラント治療は、入れ歯の違和感や噛みにくさ、口臭から解放してくれる素晴らしい治療法であることは間違いありません。ただし、『インプラント周囲炎が治療後に発生しなければ…』、という制約があります。

この冊子は、石川歯科医院におけるインプラント治療戦略を解説したものです。

未だインプラント周囲炎に対する確実な治療法は存在しません。

治療後の周囲炎をおこさないように施術することが、長期安定性のカギとなります。

その戦略は、現在のところ歯科医療業界において一般的ではありませんが、その戦略こそ『インプラント治療の未来像』と考えます。

## 目次 Contents

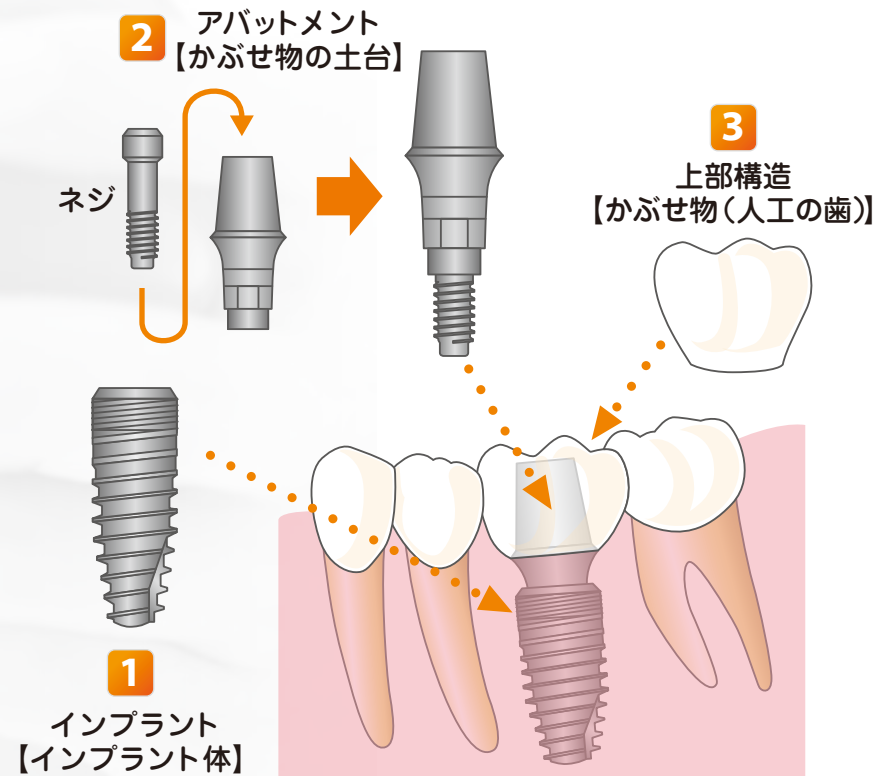
インプラントの構造	4
一種類ではないインプラント	5
お口に優しいテーパージョイント	7
インプラントと歯肉	9
骨とプラークはざらざらが好き	15
骨で守って長期安定させる	17
お口の中の状態に合わせた治療	19
インプラント埋入後すぐ噛める？	25
インプラントの審美	27
一体型インプラントでは？	29
総入れ歯の違和感にはインプラント 義歯	30
定期的なケアで末永く	31
様々なインプラント治療の症例	32

## インプラントの構造

インプラントは3つの部品から構成されています。

**1** インプラント **2** アバットメント **3** 上部構造【かぶせ物】

アバットメントは、インプラントとネジで固定されています。



インプラントのデザインは、主に3種類

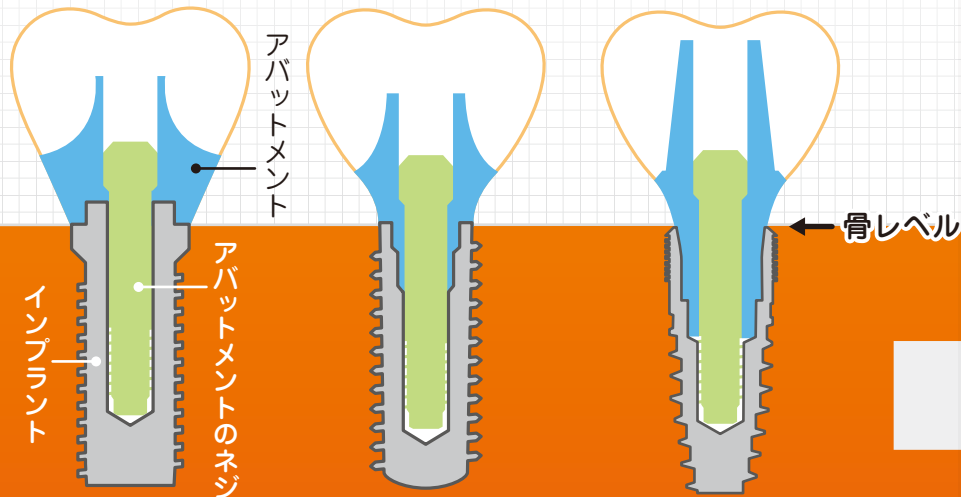
インプラントとアバットメントの接続形態(嵌合)<sup>かんごう</sup>には、エクスターナル・ジョイント、インターナル・バットジョイント、インターナル・テーパジョイントの3種類があります。下図を御覧ください。

アバットメント(青色部分)とインプラント(灰色部分)の接続が外側にあるのが、エクスターナル・ジョイントです。①

アバットメント(青色部分)とインプラント(灰色部分)の接続が内側にあるのが、インターナル・ジョイントです。② ③

インターナル・ジョイントには、2種類あって②バットジョイントと③テーパジョイントがあります。

特に、テーパジョイントは特徴的で、インプラント内面の傾斜に、押し付けられるようにアバットメントが固定されます。



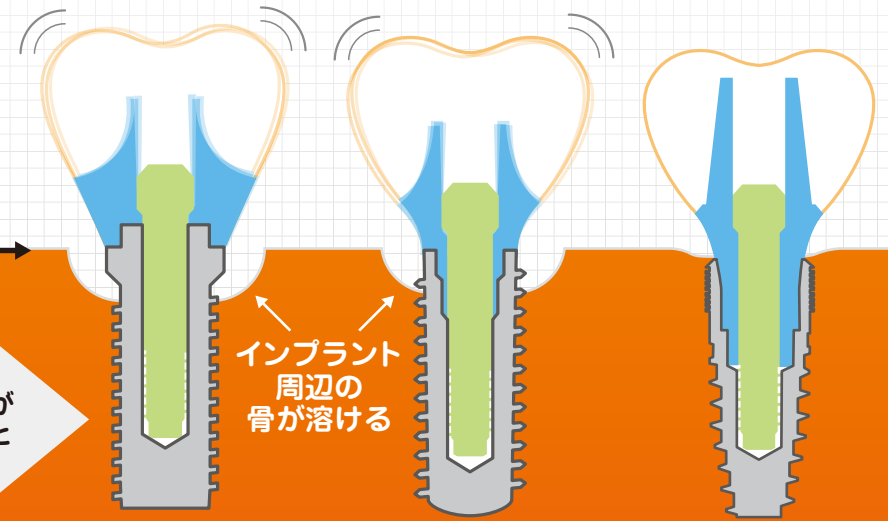
- ① エクスターナルジョイント
- ② インターナルバットジョイント
- ③ インターナルテーパジョイント

アバットメントが揺れる…

インプラントとアバットメントの接続形態(嵌合)<sup>かんごう</sup>によっては、アバットメントが微小に揺れるのです。

① エクスターナルジョイントと②バットジョイントの接続形態には、インプラントとアバットメントの間に、どうしても物理的に避けられないギャップ(すき間)があります。そのすき間によってマイクロムーブメント(微小動揺)が生じ、さらには炎症が生じて、インプラント周囲の骨(インプラント辺縁骨)が溶けてしまいます。その範囲は、すき間を中心にして半径1.2~1.5mmの円状になります。

一方、③テーパジョイントはマイクロムーブメントを最小限に抑える構造になっており、周囲の骨を溶かす事はほとんどありません。



- ① エクスターナルジョイント
- ② インターナルバットジョイント
- ③ インターナルテーパジョイント

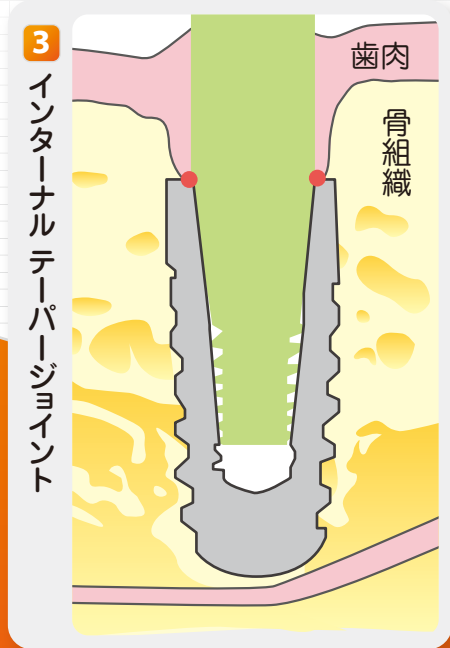
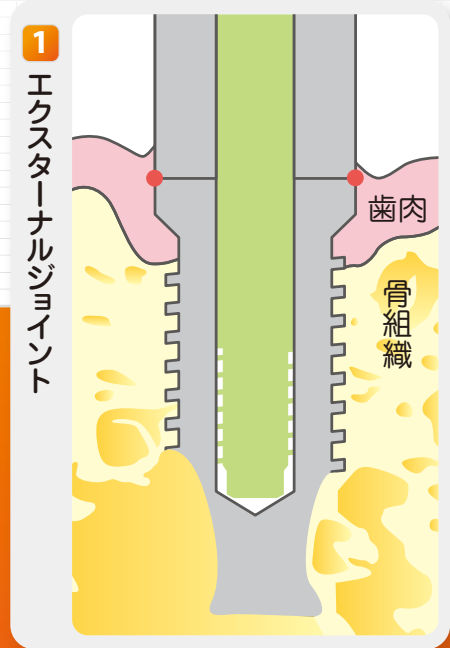
参考文献 1、2

# お口に優しいテーパージョイント

エクスターナルジョイントとバットジョイントは、インプラントとアバットメントの間に、どうしても物理的に避けられないマイクロギャップ(微小なすき間)があり、噛む力が加わるとマイクロムーブメント(微小動揺)を生じます。その動揺により炎症が生じて、インプラント周囲の骨(インプラント辺縁骨)が、すき間を中心として、半径1.2~1.5mmの円状に溶けます。

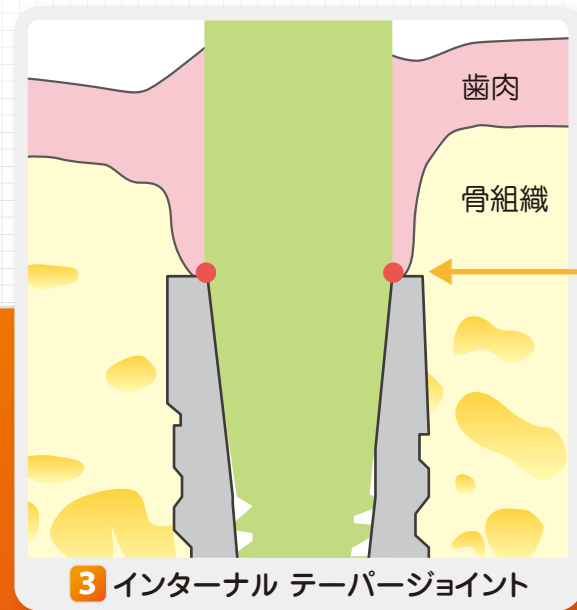
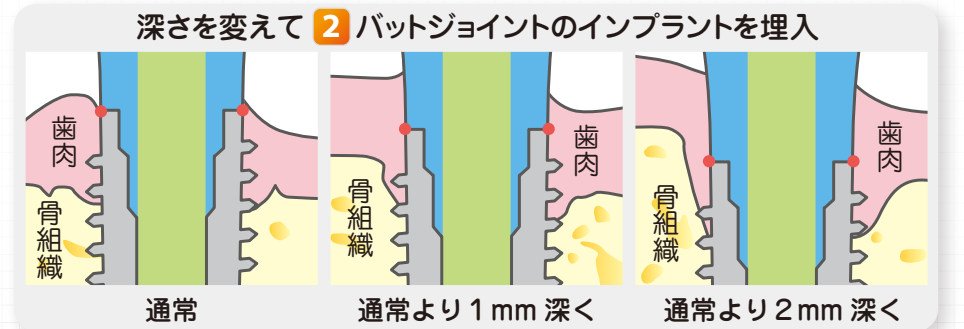
下図は、動物実験により、インプラント周囲の骨を組織学的に調べたものです。左図がエクスターナル・ジョイントのインプラントで、赤い点がアバットメントとの接合面です。接合面を避けるように、骨組織が溶けています。

一方、右図はテーパージョイントのインプラントで、同じ様に赤い点がアバットメントとの接合部ですが、こちらは接合部を覆うように骨組織が形成されています。



では、バットジョイントのインプラントを、異なる深さで骨に埋入した場合はどうでしょうか？

右へ行くほど、骨頂より深くインプラントを埋めました。バットジョイントは、エクスターナル・ジョイントと同じように、アバットメントの微小動揺を生じますから、骨の深くに埋めれば埋めるほど、骨はより深くまで溶けるのです。

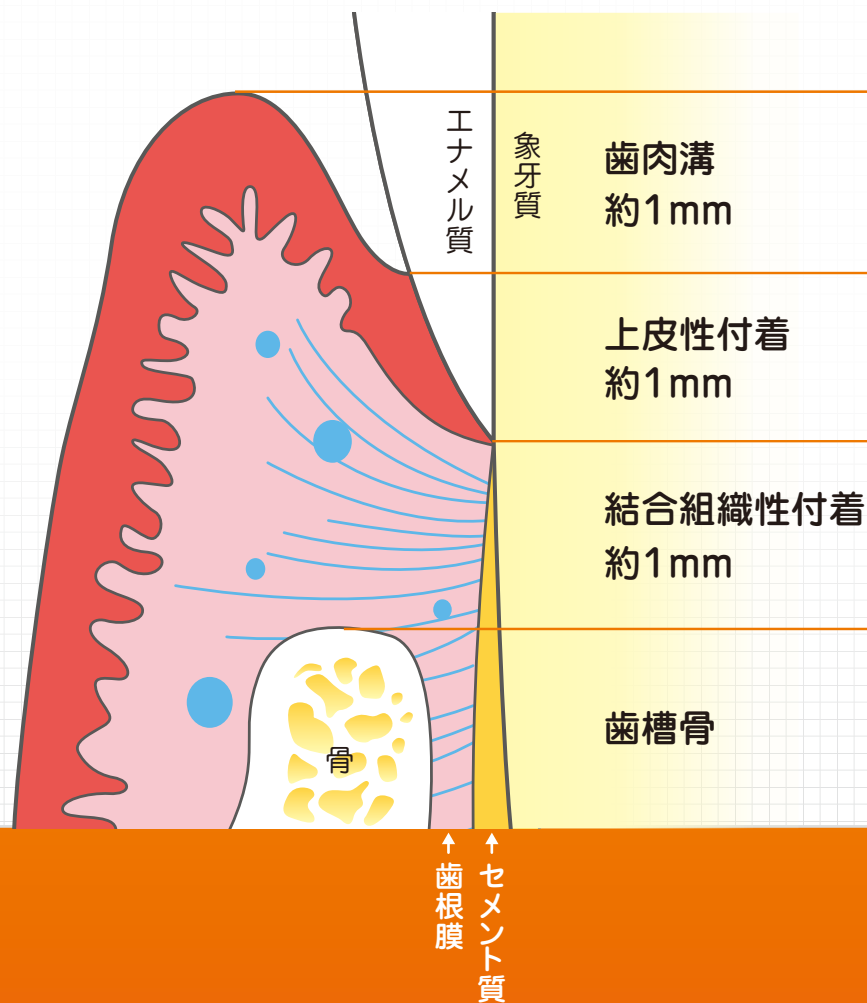


テーパージョイントは、微小動揺が起きにくいので、骨がしっかりとインプラントの接合部まで形成されます。

石川歯科医院が、テーパージョイントのインプラントを用いる理由はこのためなのです。

参考文献 3, 4

## 歯周組織の構造



天然歯の周囲組織は、4つの構造から成り立っています。

健康なものは、約1mmの深さである。3mm以上の深さになると、底部に酸素が行き届かなくなり、酸素を嫌う病原性の高い歯周病菌が、増殖しやすい環境となる。炎症のある歯肉溝を歯周ポケットといい、病的な状態とされる。

約1mmにわたって、歯のエナメル質と接着している。接着力は弱く、すぐ剥がれてしまうが、再生もする。

歯のセメント質に強固に付着しているが、破壊されると再生が難しい。

歯のセメント質と歯根膜を通じて強固に付着し、歯を支えている。歯周病菌に感染して、この骨が溶ける状態を『歯周病』という。

この4つの構成は、基本的にはインプラント周囲組織においても同じなのです。

ただし、インプラントの周囲組織を光学顕微鏡で観察すると、歯根膜に相当する組織が存在せず、直接、骨と接着しているのです。

## 歯周組織とインプラント周囲組織の違い

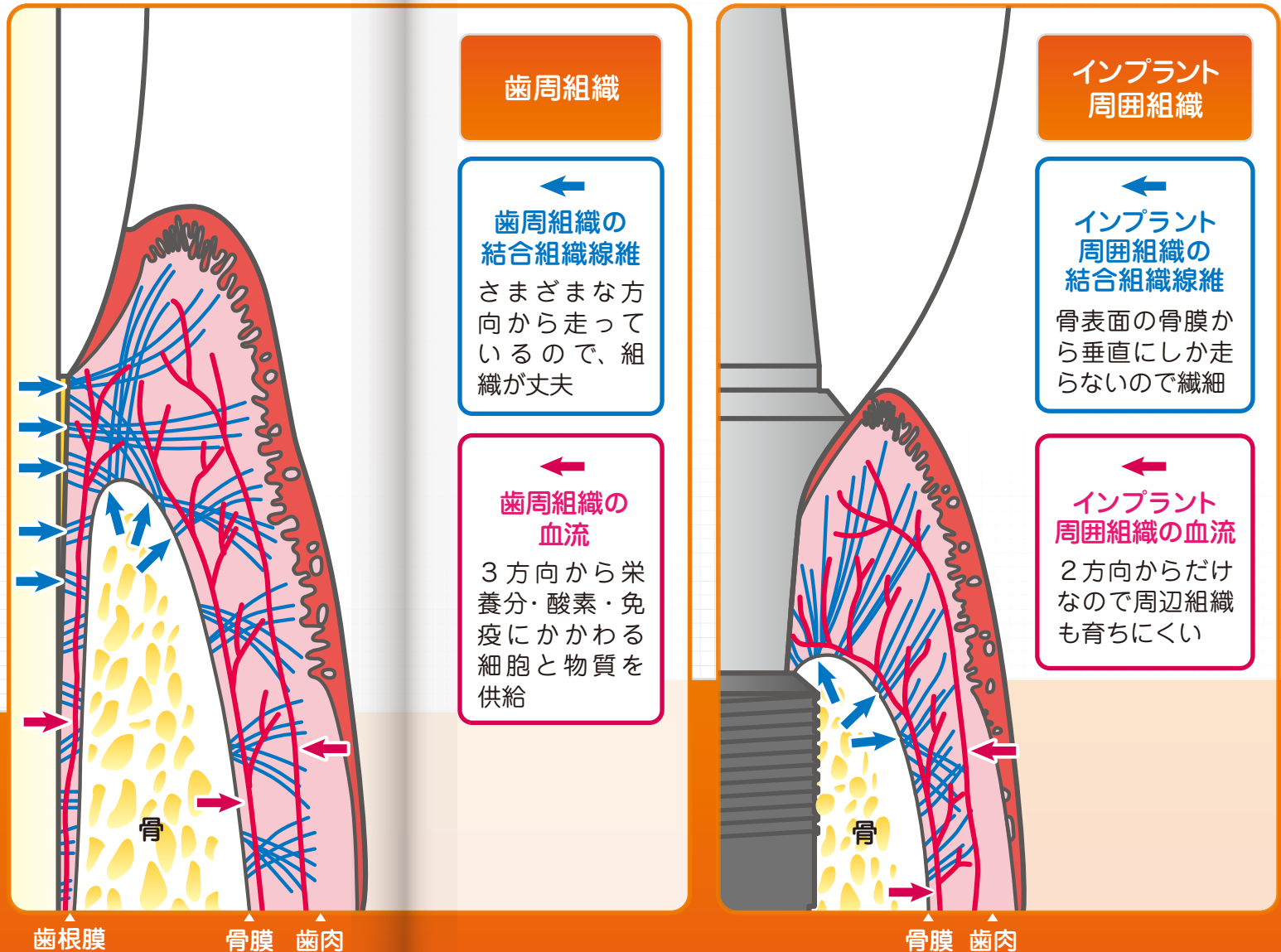
インプラント周囲組織はどのような構造をしているのでしょうか？

右図は、歯周組織とインプラント周囲組織の模式図です。青い線は結合組織線維を表しています。歯周組織には、多くの線維が様々な方向から走っているので組織が丈夫です。一方、インプラントの結合組織線維は、骨表面の骨膜から垂直にしか走らないので、歯周組織より繊細です。

また、赤い線は血流を表しています。歯周組織は、3方向から血液の供給源（歯肉、骨膜、歯と骨の間にある歯根膜）がありますが、インプラント周囲組織は2方向（歯肉、骨膜）の供給源に限られ、やはり、血管もインプラント周囲組織は歯周組織に比べて少ないのです。血液には、栄養分や酸素、そして免疫に関わる物質や細胞が多く含まれています。

上記のような理由により、インプラント周囲組織は、歯周組織に比べて感染しやすく脆弱なのです。

過酷な環境である口腔と接する周囲組織は、天然歯やインプラントの健康度を測定する一番の指標です。



## アバットメントとの接合様式による周辺組織の違い

インプラントの周辺組織は、アバットメントとの接合様式によって性質が異なります。

右図は、テーパージョイントとエクスターナルジョイントのインプラント周辺組織を比較している模式図です。

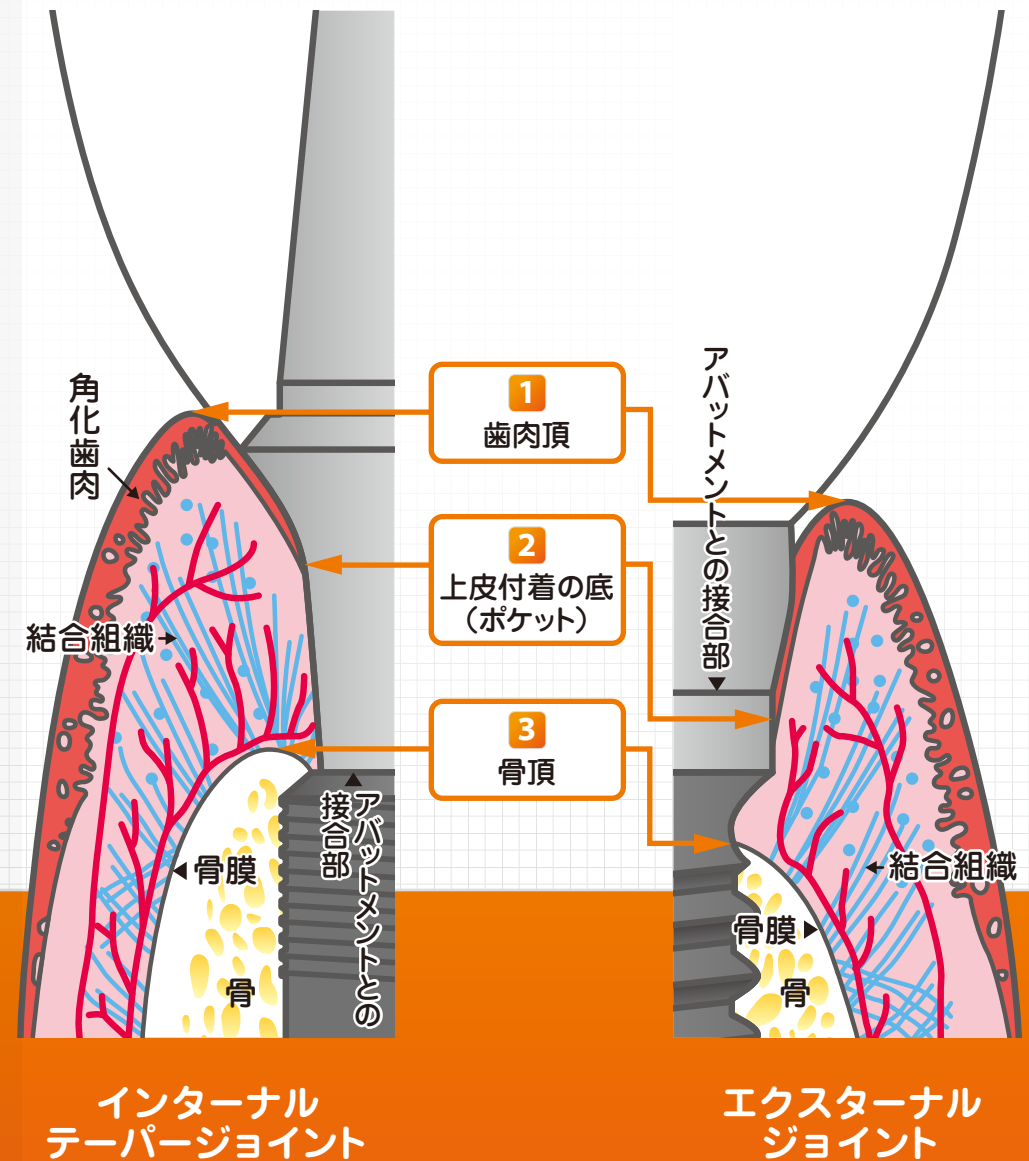
2つの大きな違いは、辺縁骨の頂点 **3** の高さです。

エクスターナルジョイントやバットジョイントのインプラントは、アバットメントとの接合部に炎症が生じます(マイクロムーブメント由来の炎症)。よって、接合部を中心に骨が溶けてしまい(骨吸収)、その炎症を浄化するためにポケット **2** が深く進んでしまいます。

そのために上皮の下に存在する健康な結合組織の量が少なくなってしまうのです。

一方、テーパージョイントのインプラントは、生体が感知するほどマイクロムーブメント(微小動揺)を生じないので、骨吸収を防ぎ骨がインプラントの縁まで覆います。そのような骨は血管の豊富な骨膜で覆われているので、免疫機能がより高いのです。

さらに、テーパージョイントのインプラントを、骨の2~3mm深く埋入することで、より骨吸収しにくくなります。




インターナル  
テーパージョイント

エクスターナル  
ジョイント



右上の写真は、純チタン製歯根型インプラントとして、初めて臨床応用に成功したブローネマルク・インプラント(スウェーデン製)です。チタンが骨とよく結合することを発見したブローネマルク博士に因んで命名されたインプラントです。そのインプラント表面は、きれいに研磨されています。



初期のインプラント

現在、材料として純チタンを用いることに変わりはないですが、その表面を粗面にして骨を生み出す細胞がインプラント表面に、より生着しやすくしています(右下の写真)。



粗面表面のインプラント

研磨されたインプラントは、表面積の20~30%程しか骨に覆われませんが、粗面表面をもつインプラントは、約60~80%も覆われるのです。

## 粗面表面は『諸刃の刃』

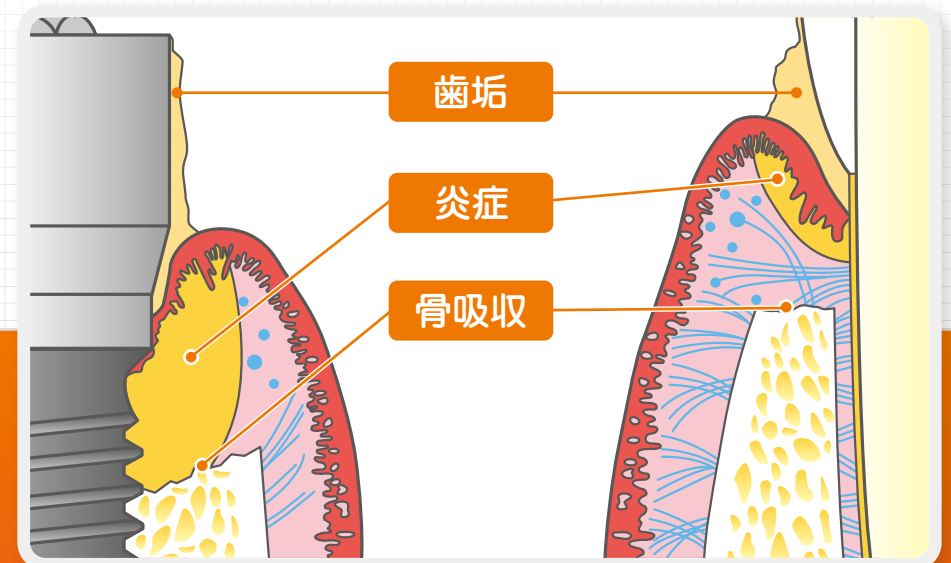

粗面表面をもつインプラントは、より骨と結合しやすいのは確かです。

しかし、その粗面が骨から露出して、さらには口腔内に出してしまうと、バイオフィルム(細菌が生息している歯垢)が形成しやすくなります。よって、口腔ケアがおろそかであると感染してしまい、インプラント周囲炎を発症してしまうのです。

粗面表面は骨をより形成しますが、口腔内に露出してしまうと、インプラント周囲炎のリスクが高まるのです。まさに「諸刃の刃」。

粗面表面をもつインプラントを用いるなら、粗面を露出させないことが大切なのです。

インプラント周囲炎にならないためには、インプラントを支えている骨(辺縁骨)が溶けてしまう状態(骨吸収)が起こり、粗面表面が口腔に露出するのを避けなければいけないのです。



## インプラント治療後、周辺の骨が溶ける問題を防ぐポイント


- 1 テーパージョイントの接合部をもつインプラントを選択すること
- 2 インプラントを骨縁から2~3mm下に埋入すること

テーパージョイントのインプラントは、マイクロムーブメント(微小動揺)がなく、辺縁骨を吸収しません。

その利点を活用して、インプラントを骨縁下に埋入することで、骨と骨膜でインプラントを守り、粗面表面を露出させないようにするのがポイント①

右の②のように、インプラントの垂直面に骨縁を位置させてしまうと、万が一、炎症によって骨が吸収した場合、すぐに粗面表面が露出してしまいます。

その粗面に、細菌の温床であるバイオフィルムが形成されれば、インプラント周囲炎が進行してしまうのです。



### ぶら下がるより、乗ってしまえ

インプラントの垂直面にぶら下がっている左の『骨くん』は、つらい表情をしています。


一方、インプラントの縁に座っている右の『骨くん』は、リラックスした表情をしています。このイラストが象徴しているのは、右の『骨くん』のような状態にインプラントと骨の関係を作り上げることなのです。

テーパージョイントのインプラントを骨縁下に位置させるのは、インプラント周囲炎を予防する、簡単で安定性のある術式なのです。

## インプラントの埋入方法

インプラントを埋入する術式は、始めに埋める位置を定め、それから骨を摩擦熱でヤケドさせないように、細いドリルから徐々に太いドリルに変えて優しく削ります。長さ8mmのインプラントの場合は、2mm骨縁下に埋めるために、深さ10mmの穴を形成します。

骨縁下に埋入すると、周辺の骨組織がインプラント全体を覆ってしまう場合があるため、施術後に特殊なキャップ(T-cap)を装着してから傷を縫合します。



一方、長さ10mmのエクスターナルジョイントやバットジョイントのインプラントを埋入した場合、アバットメントのマイクロムーブメント(微小動揺)により約2mmの骨吸収が起こり、結局、8mmほどの長さしか骨と接触しません。しかも、粗面表面が骨から露出してしまうのでバイオフィルムが形成されて歯垢が付着し、いつインプラント周囲炎をおこしても不思議ではない状態になってしまいます。

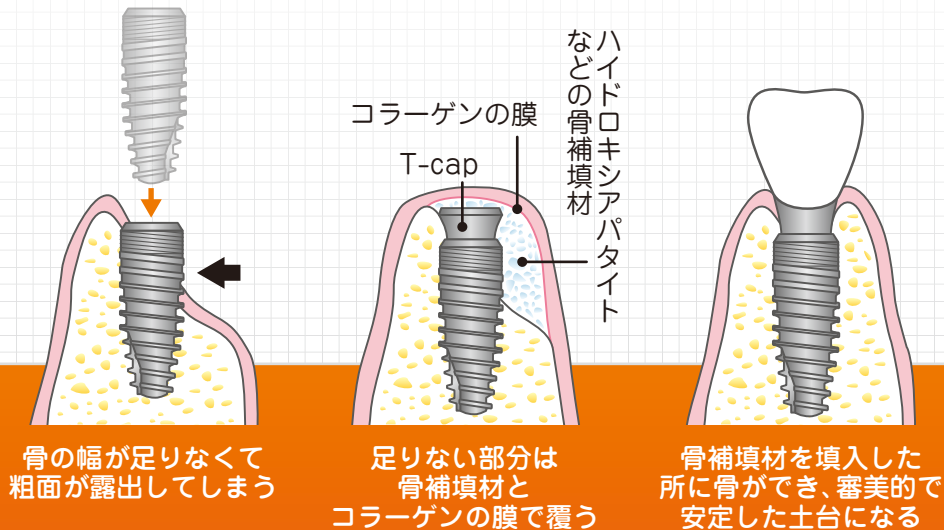
口の中の状態は、他の身体の部位と同じように個人差があります。歯周病の方、骨の質があまり良くない方。また、インプラントを埋入する部位によって土台となる骨の形や硬さも様々です。

当院では、インプラントを長期安定させるために、インプラントの土台となる骨や歯肉を考慮し、それぞれの口腔内の状態に合わせ、最良の方法を選択して手術を行います。

- 1 足りないところに骨を再生させてしっかりとした土台を造る
- 2 短いインプラントを連結して安定させる [P.23 上]
- 3 長さ・傾きを変え、インプラントを骨にあわせて埋入する [P.23 下]
- 4 抵抗性のある歯肉をインプラント周囲に移植して守る [P.24]

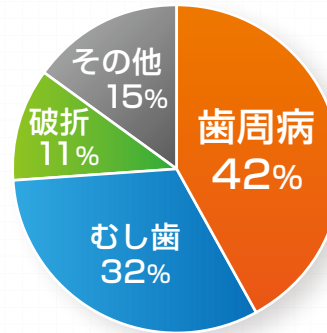
## 1 足りないところに骨を再生させてしっかりとした土台を造る

骨を再生するためには、骨ができるためのスペースを骨補填材(骨が出来るのを助ける材料)を用いて保持し、そこに軟組織が入ってこないようにコラーゲンの膜を置くという方法を用います。

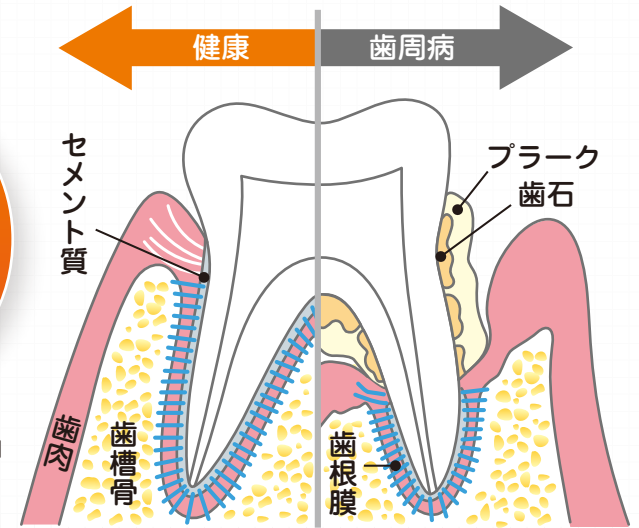


歯を失う原因第1位の歯周病(歯槽膿漏)とは歯の周囲の歯槽骨が吸収して支えを失い、歯がグラグラになり抜けてしまう病気です。

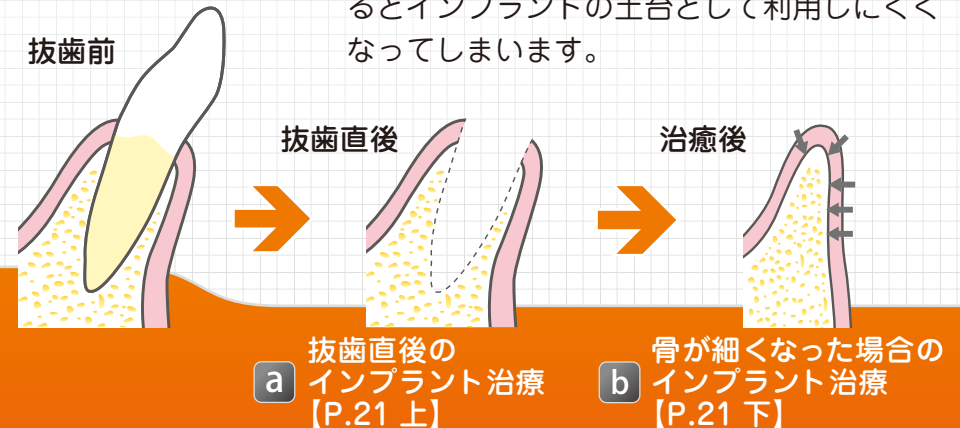
## 歯を失う主な原因



参考資料：(財)8020 推進財団 全国抜歯原因調査 (2005)

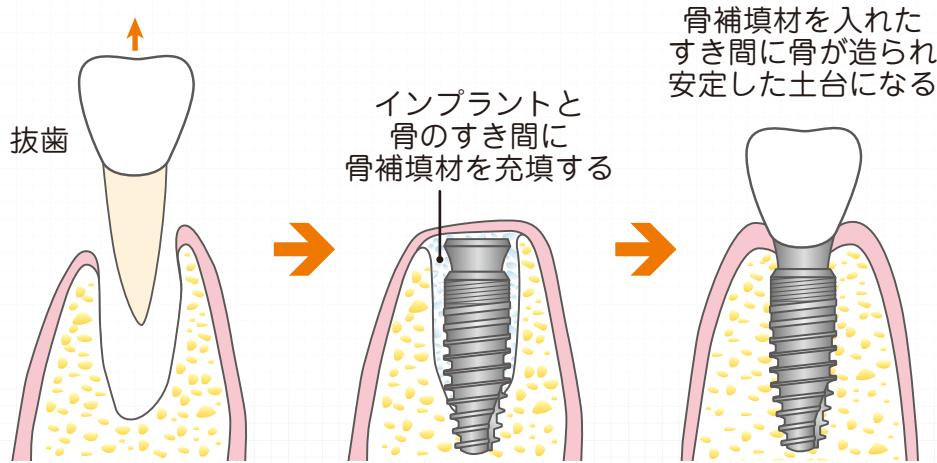


歯が抜けてしまった部位の骨は、どんどん吸収してしまい細くなります。その状態になるとインプラントの土台として利用しにくくなってしまいます。



**a** 抜歯直後のインプラント治療

抜歯と同時にインプラントを埋入し、抜歯した歯とのギャップに骨を再生する『抜歯即時埋入』を行います。この方法の利点として、抜歯によって吸収してしまう骨を温存することができ、治療期間を短くすることができます。



**b** 骨が細くなり、幅が足りない場合のインプラント治療

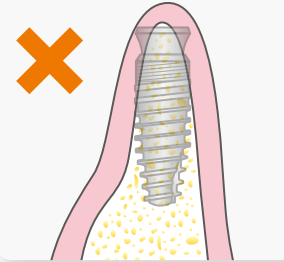
ピエゾサージェリーという超音波の機械を用いて骨を真ん中で割って広げる、『スプリットクレスト』という術式を用います。

**ピエゾサージェリー**

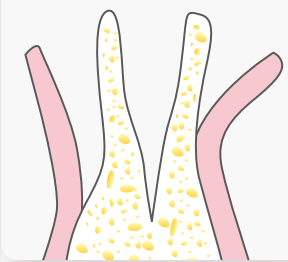三次元超音波振動を利用することで切削部分の長さ・深さを正確にコントロールできます。これにより、神経や血管などの軟組織を傷つけず安全に骨だけを切削することができます。



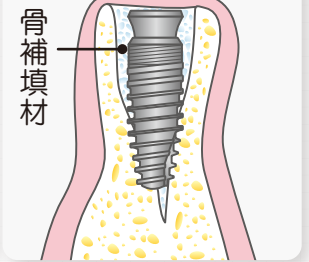
骨幅が狭くこのまま埋入すると、インプラントが骨から露出してしまいます。



骨をピエゾサージェリーで、2分割にします。



インプラントと骨のすき間に骨補填材を充填します。



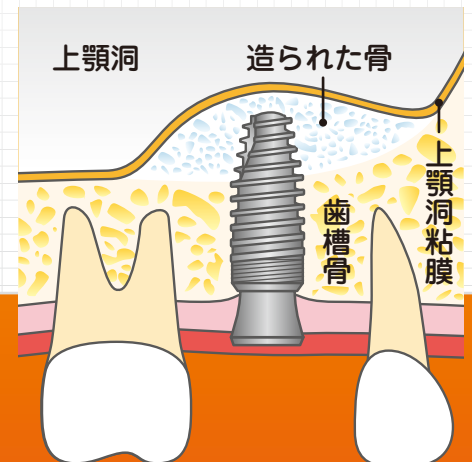
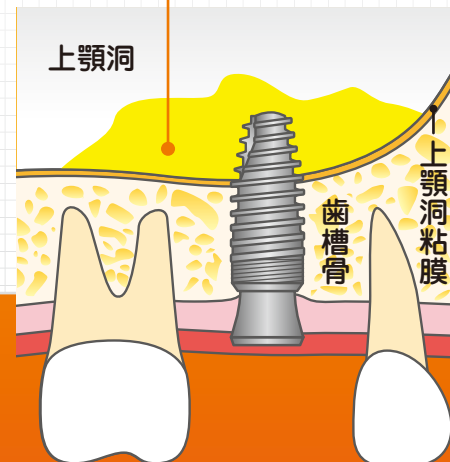
**c** 骨の高さが足りない場合のインプラント治療

上顎洞の粘膜を持ち上げ、そこに骨補填材等を入れインプラントが歯槽骨に全て覆われるようにします。

上顎洞粘膜を破ってしまうと上顎洞炎(蓄膿症)を引き起こしてしまいます。



インプラントを骨で全て覆う事により、周囲の炎症を防ぎ長期安定させることができます。

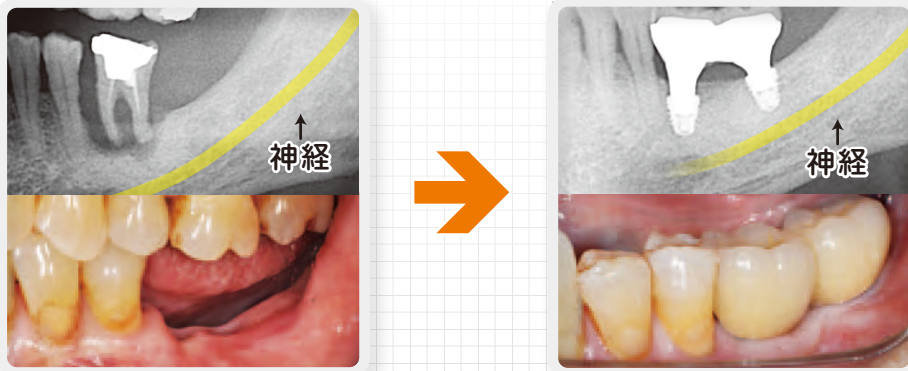


**2** 短いインプラントを連結して安定させる

下の写真は、直径5mm長さ6mmのテーパージョイントのインプラントを下顎臼歯部に応用した症例です。

下顎臼歯部は下歯槽神経が近接しており、この神経にインプラントが接触すると、下唇からオトガイ部にかけて麻痺が生じるので、長いインプラントを使用出来ない症例が多々あります。

長さ8mm以下のインプラントをショートインプラントと呼びます。骨吸収のより少ないテーパージョイントのショートインプラントは、単独でも十分安定して使用できますが、下の右の写真のように2本連結することで、さらに長期安定させることができます。



**3** 長さ・傾きを変え、インプラントを骨にあわせて埋入する



**4** 抵抗性のある歯肉をインプラント周囲に移植して守る

インプラントの辺縁骨は結合組織と角化歯肉によって覆われており、口腔内の過酷な環境から守られています(14ページの図参照)。結合組織と角化歯肉が辺縁骨の防御機構の第一関門となります。

**1** 結合組織

歯肉の厚みに関与する。結合組織が多く存在し、厚い歯肉の方が血流が豊富になるため歯肉の抵抗性、安定性が高い = 歯肉が下がりづらい。

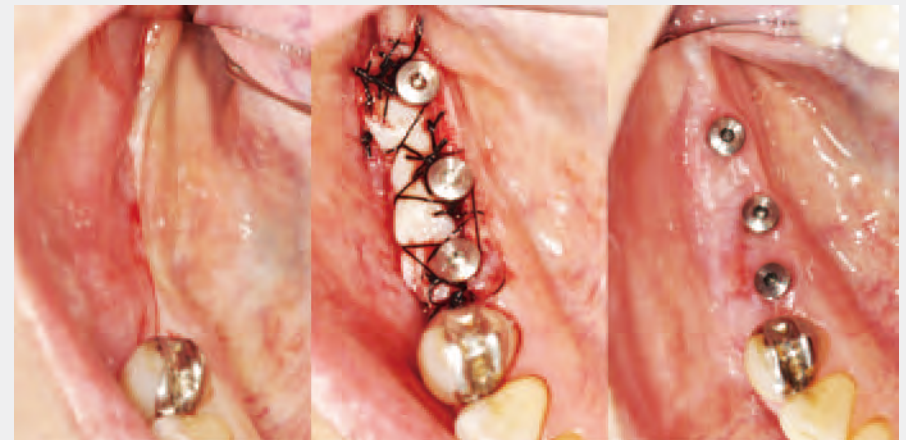**2** 角化歯肉

歯肉の一番表面に存在し、口腔内に露出している部分。角化歯肉が不足していると歯磨きの際に痛くて、きちんと磨くことができない。角化歯肉が不足している場合は口蓋から角化歯肉の移植を行う。

移植前

角化歯肉移植

歯肉移植後



歯肉が薄く、角化歯肉が不足している

インプラント二次手術と同時に口蓋から角化歯肉を移植

歯肉の厚みが増し、インプラントの周囲に角化歯肉が定着した

## インプラント埋入後すぐ噛める？

インプラント埋入後すぐに、その新しい歯で噛んでしまうと、周囲の骨が完全にインプラントと定着していないため、緩んで取れてしまったり、周囲炎を起こしたりと様々なリスクを伴います。そのため、通常の場合は、インプラントを埋入してから2~3ヶ月間、噛む力が加わらないよう安静にしておきます。

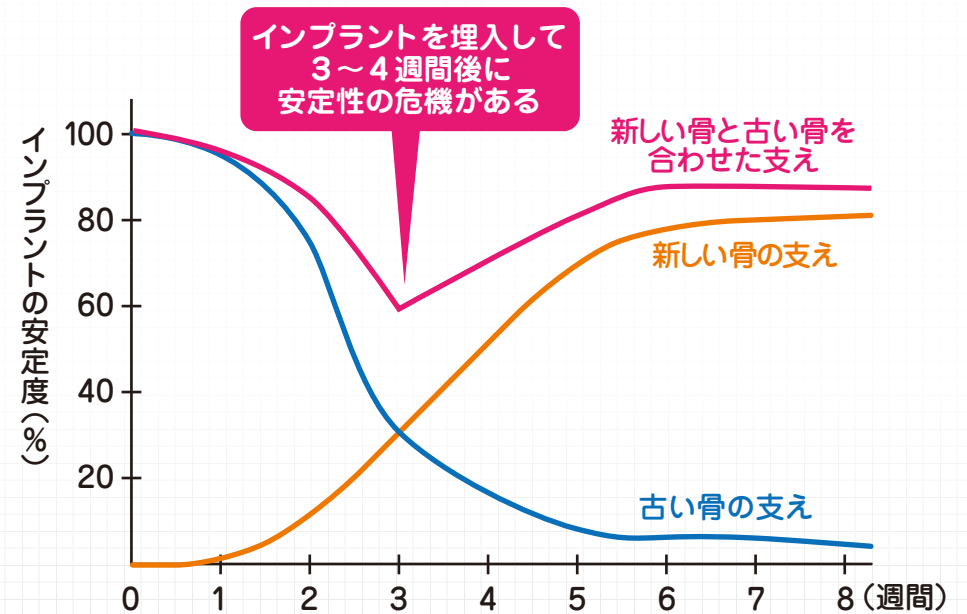
インプラントと骨が接着するには、経時的な段階があります。インプラントを埋めた直後は、顎骨の物理的な強度によって、インプラントは固定されます。しかし、ドリルで骨を削るので、その侵襲によって、支えとなっている骨は壊死し、免疫系の細胞によって吸収されてしまうのです。そのすき間を埋めるように、新しい骨がインプラント周囲に形成されます。

右のグラフは、インプラントを支えている古い骨が徐々に吸収されて、新たに、新しく出来た骨がインプラントを支える様子です。**赤色のライン**が、古い骨と新しい骨の総量を示しています。

術後3~4週目に、**赤色のライン**が谷間状を示しています。この谷間が、『インプラントの一番不安定な時期』なので、この時期に噛む力をインプラントに加えるのは非常に危険です。しかも、この時期のインプラントは、0.2~0.3mm以上、横方向に揺さぶられると、骨と接着しにくくなります。

『適度に骨質が硬いこと』、『横ゆれを極力抑制するために、対角線状にインプラントを配置できること』、『6ヶ月間はインプラントに噛む力が強く加わらないように、噛み合せを作る事ができること』など、幾つかの良い条件が重なれば『即時負荷』といって、インプラント埋入直後に新しい歯で噛むこともできます。しかし、それは非常に少ない症例です。

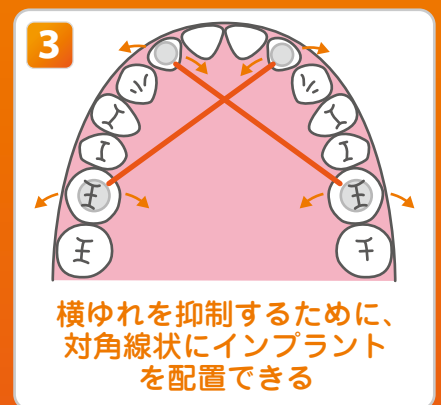
やはり、新しい骨の支えがしっかりとできるまで2~3ヶ月の間、インプラントに噛む力が加わらないよう安静にしておくことが大切です。



### 即時負荷の厳しい条件

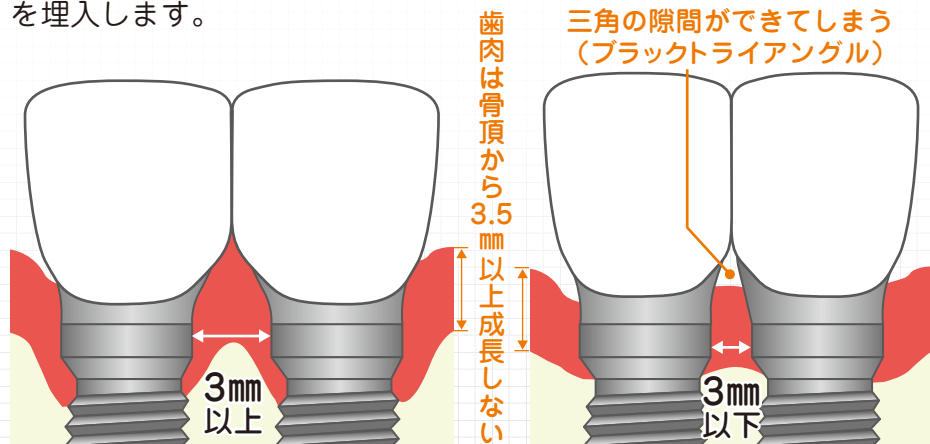
1 適度に骨質が硬い

2 インプラントに噛む力が強く加わらないように、噛み合せを作る事ができる

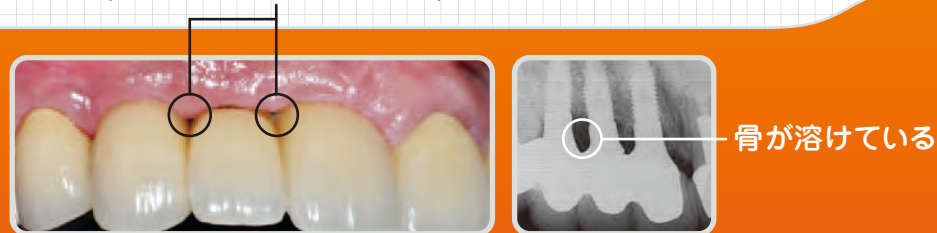


骨を覆っている歯肉の厚みは、部位によってだいたい決まっています。前歯部は骨から3~5mmほどの厚みがあり、臼歯部は薄くなります。骨の頂点が高い位置にあれば、歯肉も高い位置で安定します。骨の頂点が低い位置にあれば、歯肉は低く位置します。特に、前歯の間にすき間があると、審美性を著しく阻害します。

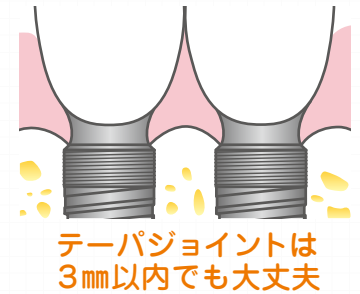
インプラントのかぶせ物を審美的にするためには、インプラントの辺縁骨を高く位置させることが重要です。エクスターナルジョイントやバットジョイントのインプラントは、アバットメントのマイクロムーブメント(微小動揺)によって、半径1.2~1.5mmの円状に骨吸収するので、インプラントを並べて埋入する場合は、真ん中の骨を残して、審美性を損なわないように3mm以上離してインプラントを埋入します。



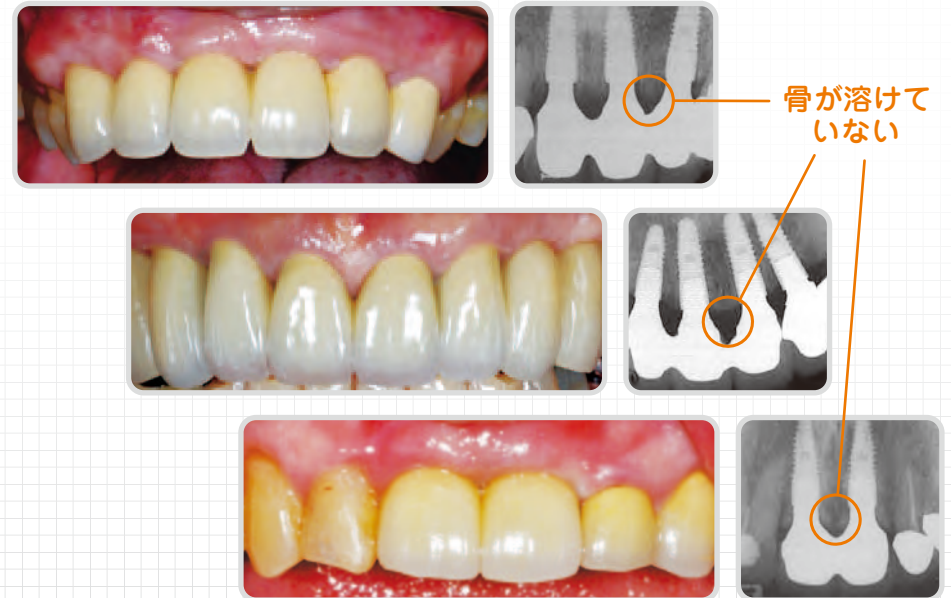
いわゆる『3mmルール』を侵してしまうと、上の右図のように、インプラント間の骨が溶けてしまい、かぶせ物の間にすき間が出来てしまいます(ブラクトライアングル)。



一方、テーパージョイントのインプラントは、辺縁骨の吸収を生じないので、3mm以内にインプラントが接近しても、すき間を生じることはありません。歯間部に骨があると、骨の上に乗っている歯肉も下がらずに、安定した審美性を維持できます。



## 3mm以内でテーパージョイントを使用した症例



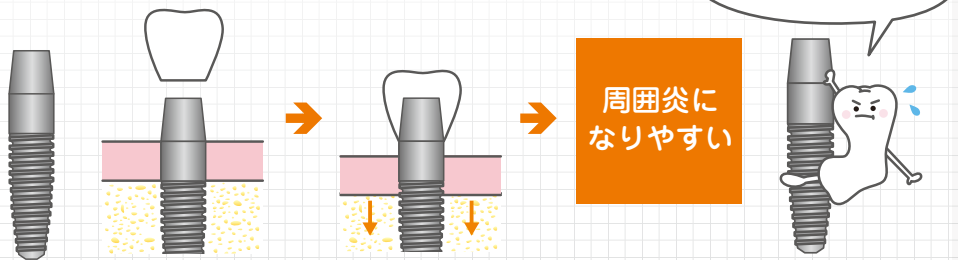
当院ではテーパージョイントのインプラントを使用し、さらに予防処置専用のメンテナンスルームがあり、日本口腔インプラント学会の認定歯科衛生士が在籍しております。

いままで述べたのは、インプラントとアバットメントが別々の部品で、いわゆる「2ピース型インプラント」のお話でした。

では、インプラントとアバットメントが一体の構造をしているインプラントはどうでしょうか？

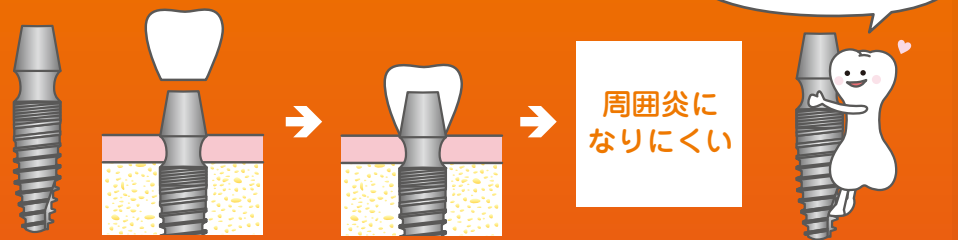
たしかに「一体型インプラント」は、アバットメントの動揺が全く生じません。しかし、臨床統計のデータでは、骨吸収や周囲組織の炎症が生じており、臨床成績はあまり良くありません。その理由は「2ピースインプラント」と同じで、インプラントの垂直面に骨頂を位置させて埋めてしまうと、辺縁骨が下がってしまい粗面表面が露出し、バイオフィームが形成しやすくなってしまいますからです。

一般的な一体型インプラント



やはり、インプラントとアバットメントの境がくびれていて、インプラントの縁に辺縁骨が乗りやすい構造の方が、辺縁骨の吸収が少なく、インプラント周囲炎になりにくいようです。

くびれのある一体型インプラント



参考文献 10, 11

インプラントを義歯(入れ歯)の支えに用いる方法があります。インプラントを2~4本埋入し、義歯の維持に用いることで、しっかりと安定した義歯を作ることができます。

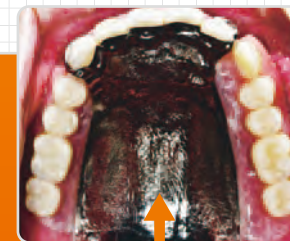総義歯の方、特に義歯の違和感が強い方にお勧めです。

インプラント義歯は食事中に動かないために痛みが無く、硬いものでも噛むことができます。また、長期安定性に優れているため、顎骨の吸収を防ぎ、永く良好な状態で使い続けることができます。

固定式のインプラントブリッジに比べて、インプラントの本数が少なく済むため、手術の負担が減り費用を抑えることができます。また、義歯を取り外して洗うことができるため、清掃が容易になります。

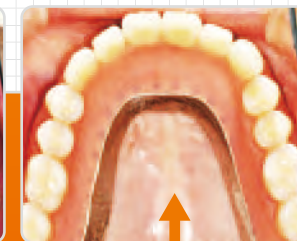	噛み心地	安定感	大きさ	清掃	費用
インプラント義歯	○	○	○	○	○
一般的な義歯	×	×	×	○	◎
固定式インプラントブリッジ	◎	◎	◎	△	△

一般的な義歯



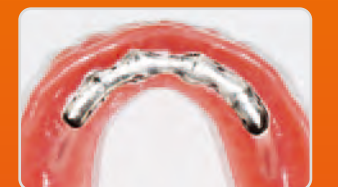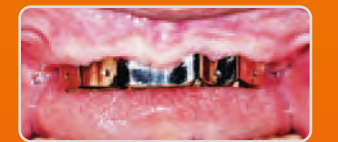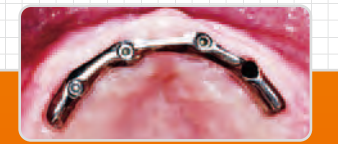
口蓋が大きく覆われている

インプラント義歯



口蓋があまり覆われていない

義歯のアタッチメント(維持装置)



当院のインプラント義歯はコンピュータ上で設計を行い、義歯の維持装置を作製します。

歯が1本も無く、義歯が合わない方でも、インプラントを4本埋入することにより、全く動かない義歯を作ることができます。



インプラント治療完了後は、定期的にメンテナンスを行い、残存歯も含めた歯ブラシ指導や咬み合わせの検診をして、良好な口腔内の環境を維持していきます。

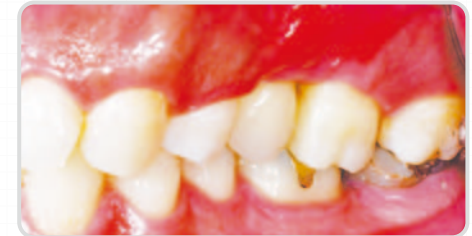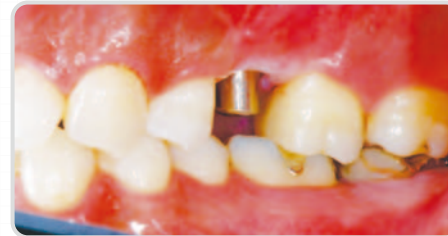当院には予防処置専用のメンテナンスルームがあり、日本口腔インプラント学会の認定歯科衛生士が在籍しています。

### インプラントメンテナンスの流れ

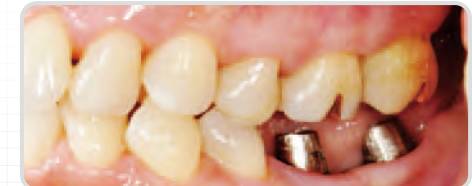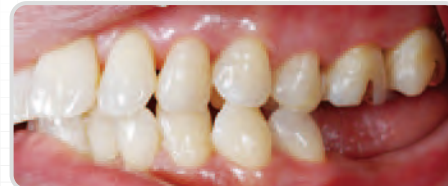- 1 問診・全身状態の把握 全身疾患の状況、内服薬について確認
- 2 口腔内診査 清掃状態、インプラントの周囲組織の状態(歯肉の腫脹・発赤の有無)、上部構造の緩み、咬み合わせの確認、残存歯の虫歯や歯周病の診査
- 3 レントゲン撮影 必要に応じてCT、パノラマX線、デンタルX線を撮影し、インプラント周囲の骨の状態を確認
- 4 ブラッシング指導 普段のホームケアが重要なため、実際に歯間ブラシや糸ようじ(フロス)などを併用しながら練習していただきます
- 5 クリーニング、ポリッシング(表面の研磨) 残存歯も含めてクリーニングします
- 6 虫歯などの治療が必要であれば、治療の予約を取らせていただきます



#### 1 左上第二小白歯1本埋入：治療期間3カ月

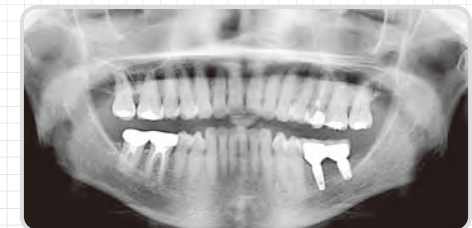
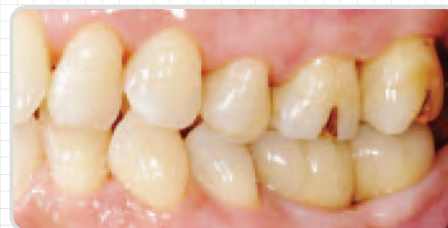

#### 2 左下大白歯2本埋入：治療期間3カ月



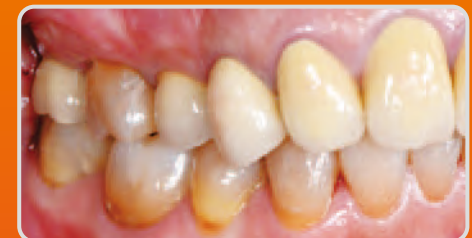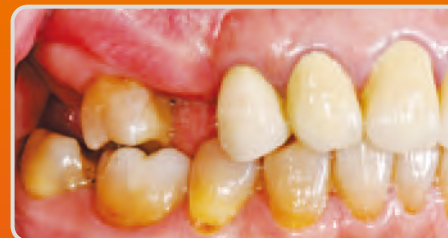術前

術後(アバットメント装着)

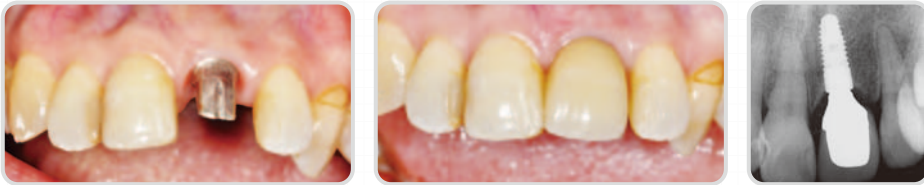

術後(上部構造装着)

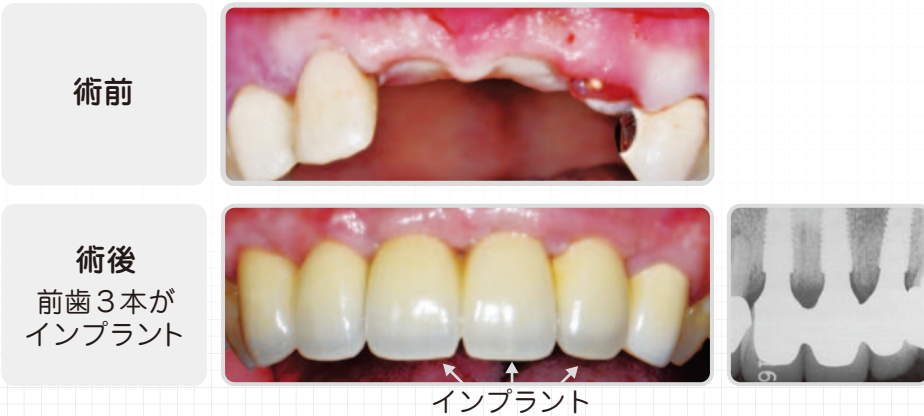#### 3 右上第二小白歯、第二大臼歯2本埋入：治療期間4ヶ月



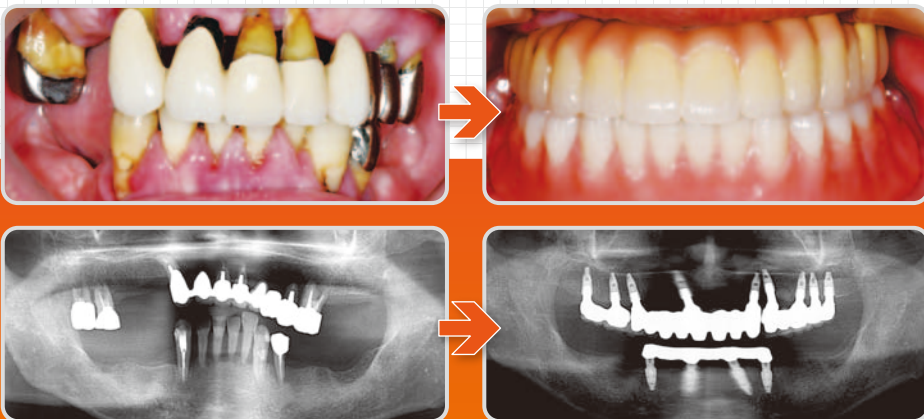
4 前歯部症例：治療期間4カ月



5 前歯部症例(インプラント3本埋入)：治療期間5カ月

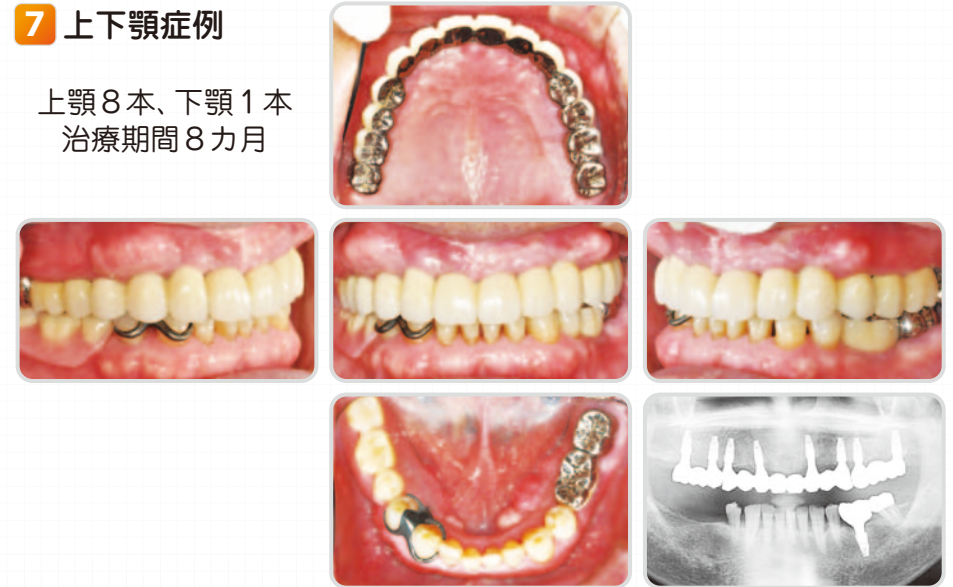

6 上下全顎症例(上顎9本、下顎4本)：治療期間9カ月



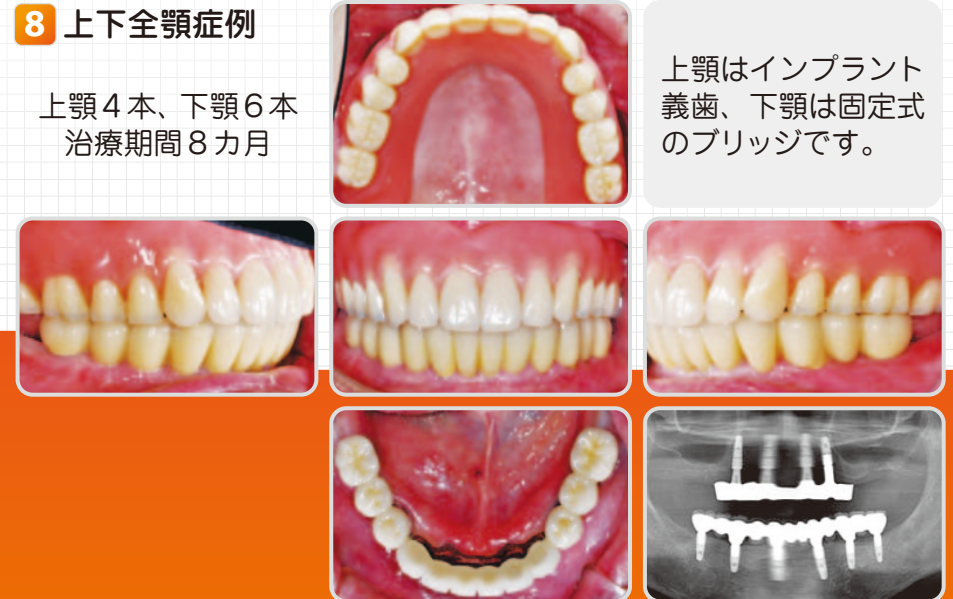7 上下顎症例

上顎8本、下顎1本  
治療期間8カ月



8 上下全顎症例

上顎4本、下顎6本  
治療期間8カ月



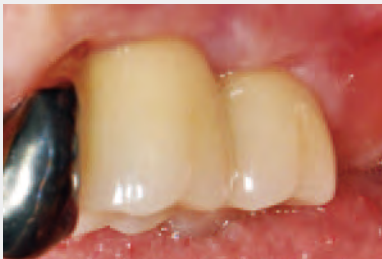上顎はインプラント  
義歯、下顎は固定式  
のブリッジです。

## あとがき

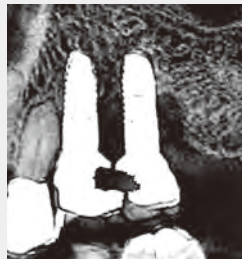インプラントの治療結果を統計で検討した論文には、約40%ものインプラント周囲組織に炎症があると報告されております。

当院でも数年前まで、インプラント治療後のメンテナンスの際に、インプラント周囲組織の炎症を起こしてしまっている方を何名か確認し、治療を行いました。下の写真もその一例です。

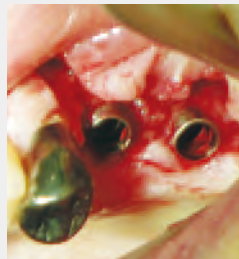①の写真では一見、健康そうに見えますが、②のレントゲン写真をご覧頂けると分かるように、インプラント周囲の骨が感染により溶けてしまっています。インプラント周囲から膿が出て、インプラントの保存が不可能な状態でした。インプラント周囲炎になってしまったのです。感染を生じてしまったインプラントは、テーパージョイントの接合部を持つインプラントだったのですが、その当時の治療法の主流に合わせ、骨頂に合わせて埋入したため、骨のレベルが下がってしまい周囲炎を引き起こしてしまったのです。（写真③）



写真①



写真②



写真③

このような経験から、二度と不便や不快な思いをさせてはならないと、検討を重ねました。さらに、インプラントを製造している会社と共に、デザイン・材質等を試行錯誤し、ようやく周囲炎になりにくいインプラントのデザインと治療法を見つけることができました。

それが、テーパージョイントのインプラントを骨縁下2～3mmに埋入する治療法です。

その結果、上記の治療法で施術するようになってから、当院ではインプラント周囲炎を1例も発症させていません。

インプラント治療には、外科処置を伴います。患者さんにとって、決して楽な治療ではありません。しかし、治療が成功すれば、入れ歯やブリッジの噛みにくさ、違和感、口臭から解放される素晴らしい治療法です。

この本では、インプラント周囲炎に極めてなりにくい、インプラント治療を解説してきました。少し難しかったかもしれませんが、なるべく分かりやすい内容にするために努めました。

インプラントは身体の一部になるものですから、インプラント治療を考えている方、また将来インプラントを必要とされる方に、治療される時の判断材料にして頂ければ幸いです。

これからも治療される方々にとって、できるだけ負担の軽減する、より良いインプラント治療を広めていきたいと思っております。

## 参考文献

### インプラント辺縁骨吸収とマイクロギャップ

1. Joachim S. Hermann, Daniel Buser, Robert K. Schenk, David L. Cochran. Crestal bone changes around titanium implants. A histometric evaluation of unloaded non-submerged and submerged implants in the canine mandible. J Periodontol 2000; 71: 1412-1424.
2. Joachim S. Hermann, John D. Schoolfield, Robert K. Schenk, Daniel Buser. Influence of the size of the microgap on crestal bone changes around titanium implants. A histometric evaluation of unloaded non-submerged implants in the canine mandible. J Periodontol 2001; 72: 1372-1383.

### エクスターナルジョイントとテーパージョイントの辺縁骨形態の差異

3. Dietmar Weng, Maria Jose Hitomi Nagata, Matthias Bell, Alvaro Francisco Bosco, Luiz Gustavo Nascimento de Melo, Ernst-Jürgen Richter. Influence of microgap location and configuration on the periimplant bone morphology in submerged implants. An experimental study in dogs. Clin Oral Impl Res. 2008; 19(11): 1141-1147.
4. Dietmar Weng, Maria Jose Hitomi Nagata, Matthias Bell, Luiz Gustavo Nascimento de Melo, Alvaro Francisco Bosco. Influence of microgap location and configuration on peri-implant bone morphology in nonsubmerged implants: An experimental study in dogs. 2010; 25(3): 540-547.

### バットジョイントの辺縁骨吸収

5. Ana Emilia Farias Pontes, Fernando Salimon Ribeiro, Giovanna Iezzi, Adriano Piattelli, Joni Augusto Cirelli, Elcio Marcantonio Jr. Biologic width changes around loaded implants inserted in different levels in relation to crestal bone: histometric evaluation in canine mandible. Clin Oral Impl Res. 2008; 19: 483-490.

### インプラント周囲組織

6. Berglundh T. Lindhe J. Ericsson I. Marinello C. Liljenberg B. Thomsen P. The soft tissue barrier at implants and teeth. Clin Oral Impl Res. 1991; 2(2): 81-90.
7. Berglundh T. Lindhe J. Marinello C. Ericsson I. Liljenberg B. Soft tissue reaction to de novo plaque formation on implants and teeth. An experimental study in the dog. Clin Oral Impl Res. 1992; 3(1): 1-8.
8. Berglundh T. Lindhe J. Jonsson K. Ericsson I. The topography of the vascular systems in the periodontal and peri-implant tissues in the dog. J Clin Periodontol. 1994; 21(3): 189-193.
9. Berglundh T. Lindhe J. Dimension of the periimplant mucosa. Biological width revisited. J Clin Periodontol. 1996; 23(10): 971-973.

### 一体型インプラント

10. Tommie Van de Velde, Eric Thevissen, G. Rutger Persson, Carina Johansson, Hugo De Bruyn. Two-Year Outcome with Nobel Direct® Implants: A Retrospective Radiographic and Microbiologic Study in 10 Patients. Clin Implant Dent Relat Res. 2009; 11(3): 183-193.
11. Sunjai Kim, Kwang-Chul Oh, Dong-Hoo Han, Seong-Joo Heo, In-Chul Ryu, Joo-Hyun Kwon, Chong-Hyun Han. Influence of transmucosal designs of three one-piece implant systems on early tissue responses: A histometric study in beagle dogs. Int J Oral Maxillofac Implants. 2010; 25: 309-314.

### 即時負荷（インプラント支持骨の、質的な経時変化）

12. Sangeetha Raghavendra, Marjorie C. Wood, Thomas D. Taylor Early wound healing around endosseous implants: A review of the literature. Int J Oral Maxillofac Implants. 2005; 20: 425-431.

### インプラント審美（3mmルール）

13. Tarnow DP. Cho SC. Wallace SS. The effect of inter-implant distance on height of inter-implant bone crest. J Periodontol. 2000; 71: 546-549.

著者 石川 高行 東北大学歯学部卒・東京医科歯科大学 顎顔面外科学講座大学院修了  
山森 翔太 東京医科歯科大学歯学部卒  
監修 石川 修二 東京医科歯科大学歯学部卒 第三保存学(歯内療法学)講座大学院修了

インプラント

IMPLANT

からだの一部に  
なるものだから

2012年3月 初版発行

発行者 林 和貴 デザイン・編集・印刷・製本 スタイグル

医療法人社団 修順会 石川歯科医院 〒192-0071 東京都八王子市八日町4-9 幸ビル 2F・3F  
TEL.042-625-5484 <http://ishikawadent.com>  
本書の一部あるいは全部を、無断で複写、複製、転載することは、禁じられております。

インプラント  
からだの一部に  
なるものだから

Ishikawa Dental Clinic

